CAR
Clube de Anestesia Regional

AVALIAÇÃO ECOGRÁFICA DO CONTEÚDO GÁSTRICO

ANATOMIA E TÉCNICA

Plano sagital

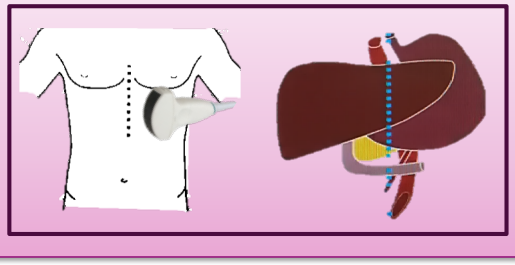

Decúbito dorsal
+
Decúbito lateral direito

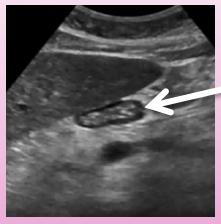

- Fígado
- Cólon
- **Estômago (antro)**
- Pâncreas
- A. mesentérica sup.
- Aorta

TIPOS DE CONTEÚDO GÁSTRICO

Estômago Vazio

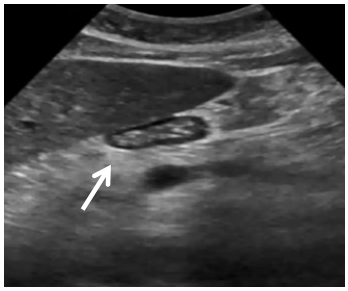

Estômago Vazio

Forma redonda/oval
2-3 cm maior eixo

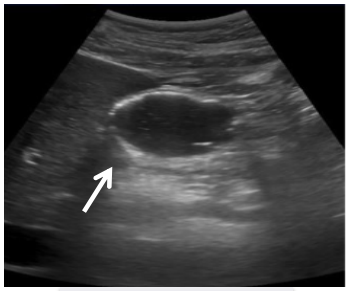

LIMITE: 1,5 ml/Kg

Líquidos Claros[1]

Homogéneo
Hipoecóico/anecóico

Secreção gástrica basal?
Água/outros líquidos?

Estômago Cheio

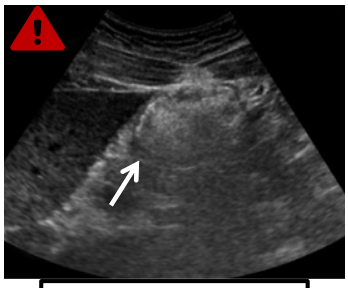

Elevado risco de aspiração!

Líquidos Proteicos

Homogéneo
Hiperecóico

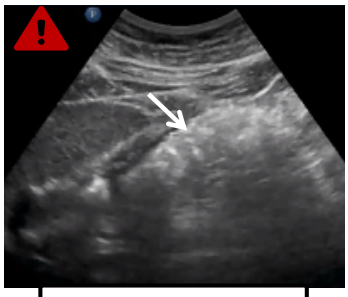

Elevado risco de aspiração!

Sólidos

Heterogéneo
Hiperecóico
"Apagamento" das estruturas posteriores

AVALIAÇÃO

[1]Deve ser realizada avaliação <u>qualitativa</u> ou <u>quantitativa</u> na presença de imagem ecográfica compatível com **líquidos claros**.

Qualitativa

Grau	Antro Gástrico	Volume gástrico estimado (S)	Risco de aspiração
0	Conteúdo não visível em DD e DLD	Negligenciável	Baixo
1	Conteúdo visível apenas em DLD	< 1,5 mL/Kg, compatível com secreções basais (75%)	Baixo
2	Conteúdo visível em DD e em DLD	> 1,5 mL/Kg (75%)	**Elevado** ⚠

Quantitativa

Volume (ml) = 27.0 + 14.6 x (*área transversal antro*) – 1.28 x idade

DECISÃO

Baixo risco de aspiração "estômago vazio":

- Sem conteúdo gástrico objectivável;
- Líquidos claros com <1,5 mL/Kg.

Alto risco de aspiração "estômago cheio":

- Conteúdo sólido ou líquido proteico independentemente do volume
- Líquidos claros com >1,5 mL/Kg